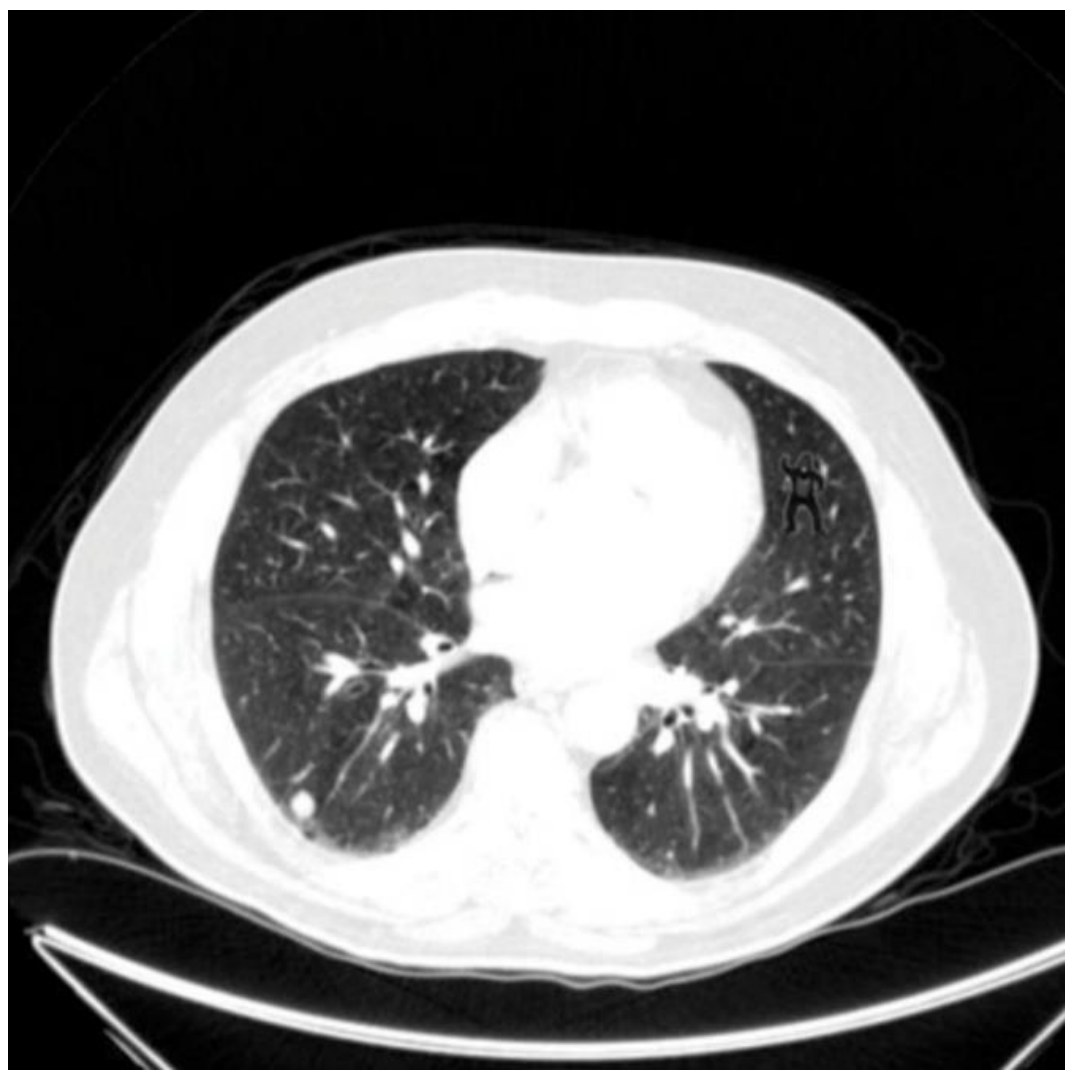

胸部X線CT画像

一つの異常があります。

どこですか？

熟練した24名の放射線医師(28~70歳)にこの画像を見せたところ、なんと20名(83%)が気づけなかった

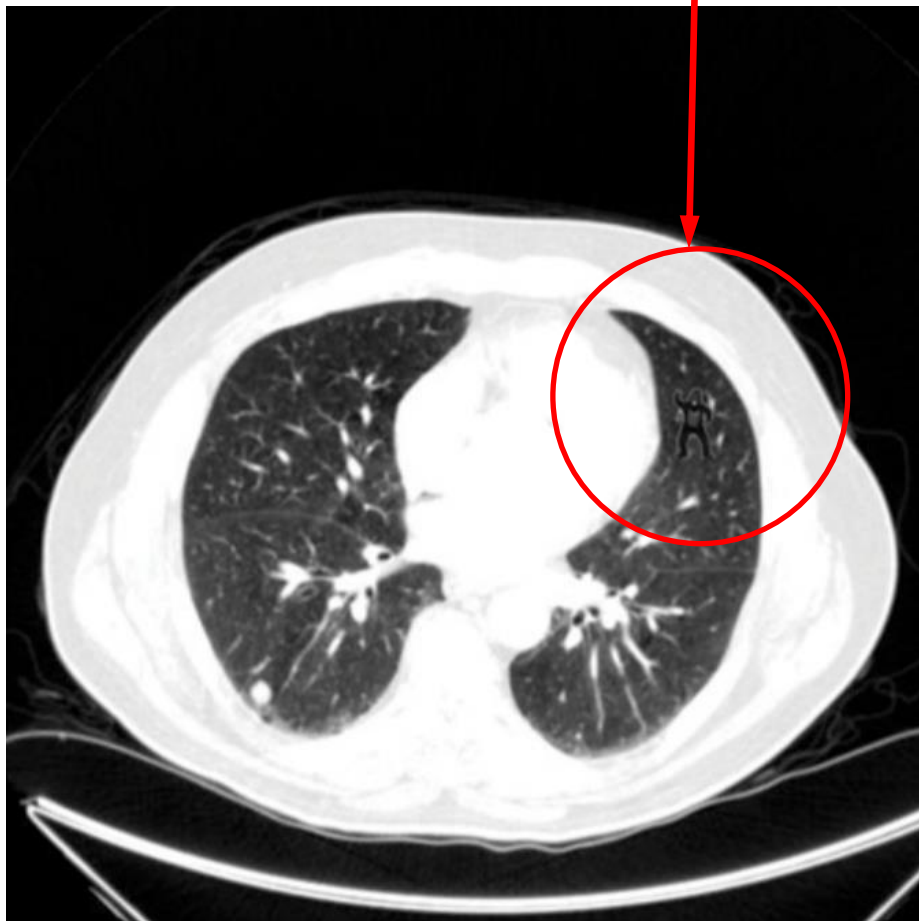

出典:

<https://search.bwh.harvard.edu/new/pubs/DrewVoWolfe13.pdf>

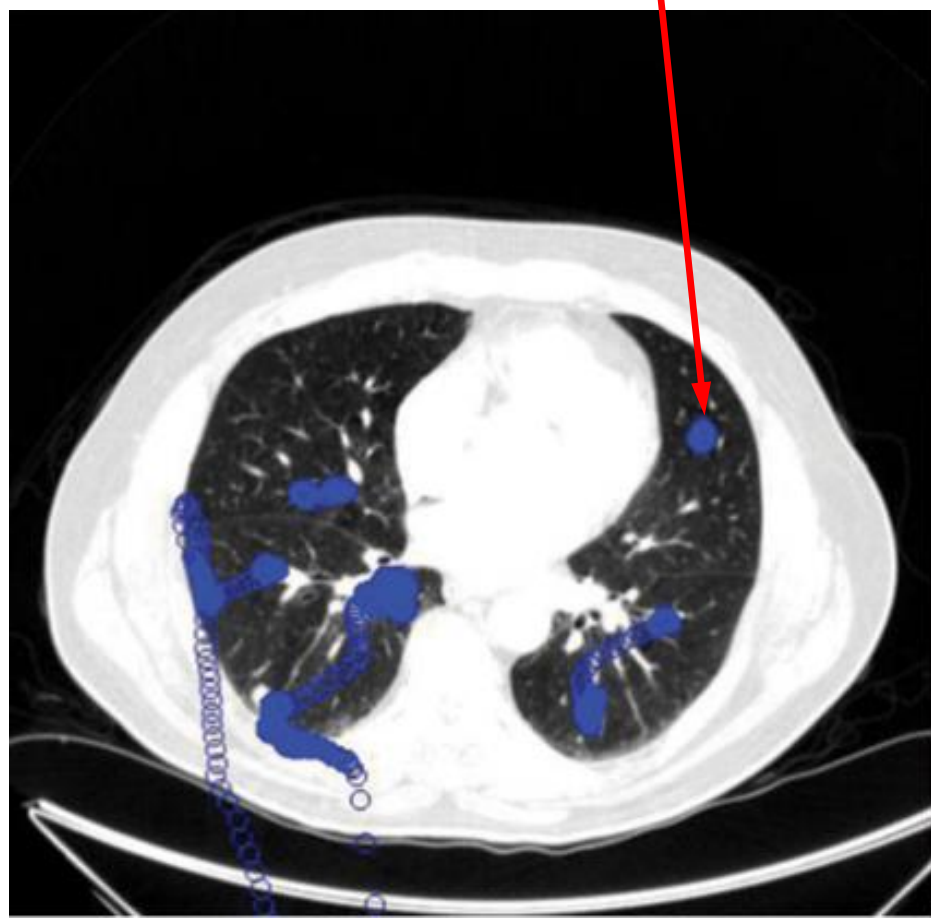
20/24名が気づかなかった

ヒント: **赤丸内**



○: 放射線医師が注意したポイント

12/24名は見ているのに



知覚 → 思考 → 実行

観察力